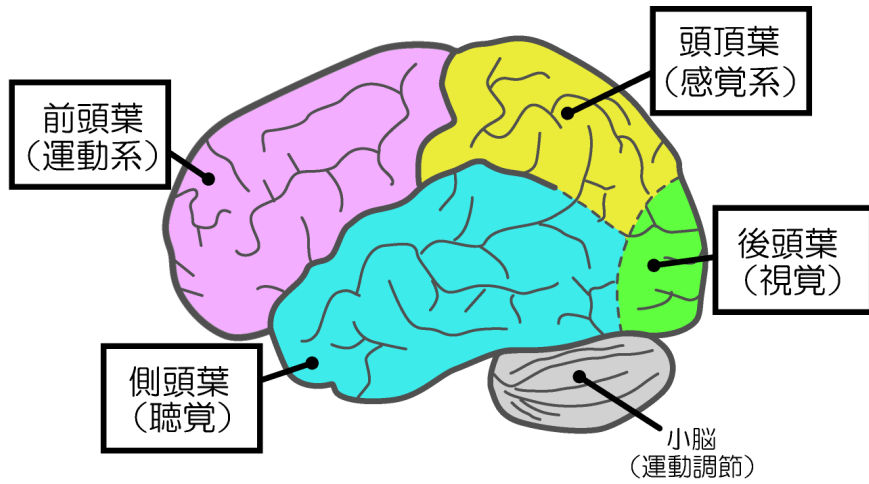


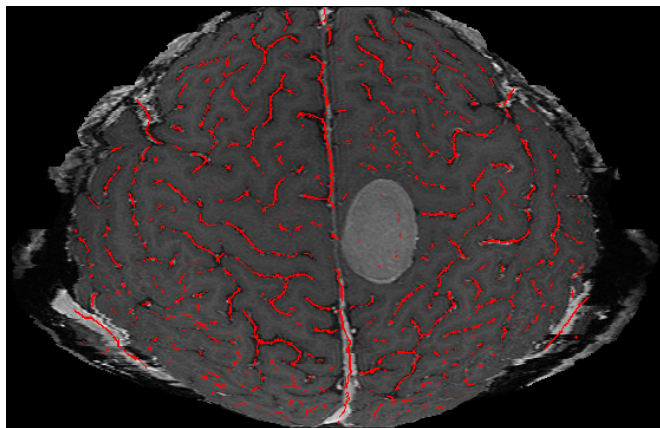
脳腫瘍患者 MR 画像からの脳溝抽出と 3 次元可視化

脳神経外科の臨床現場における医療支援を目指して

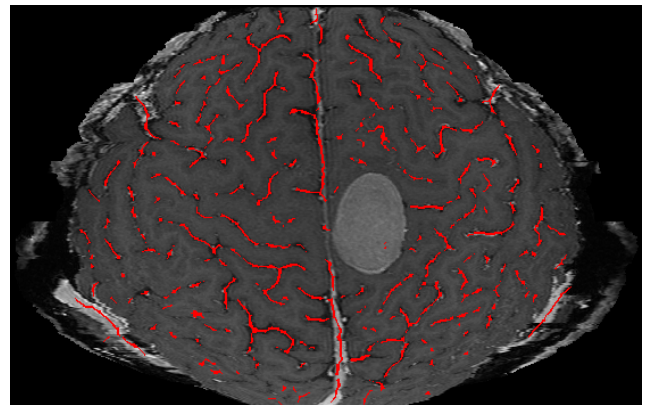
岩手県立大学 / 亀田昌志・上野育子



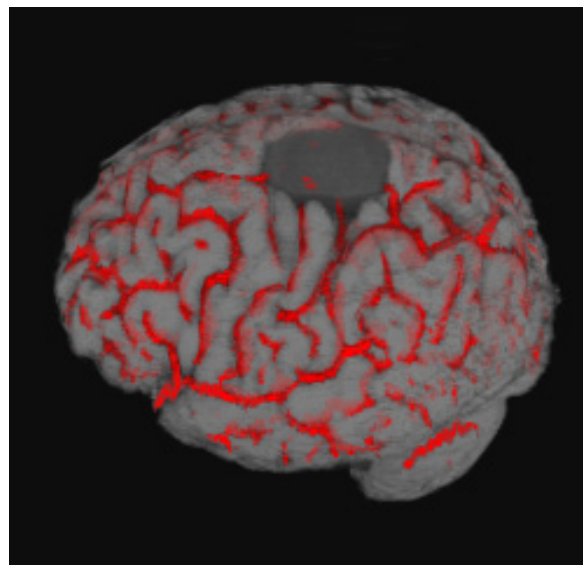
第 1 図 脳の機能局在



第 6 図 第 3 図(b)の CPR 画像から抽出した極小値領域



第 9 図 抽出した脳溝領域 (第 6 図に対して不要領域の除去処理を適用)



第 10 図 抽出した脳溝の 3 次元表示結果