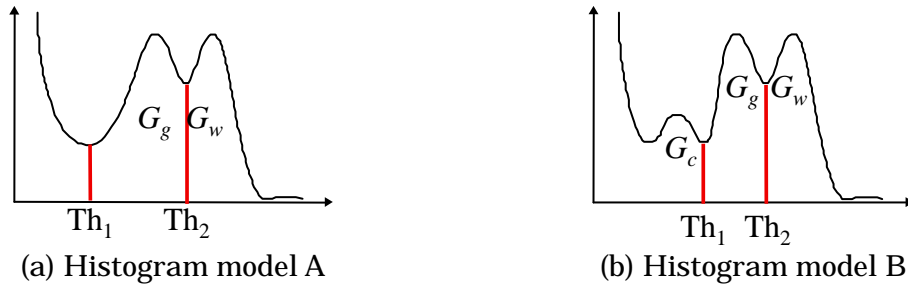


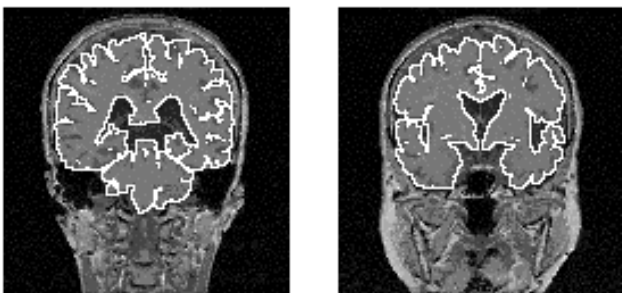
知的医用画像処理による脳画像解析

医師の知識に基づく画像処理技術

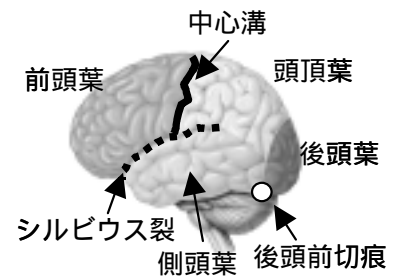
兵庫県立大学 / 小橋昌司



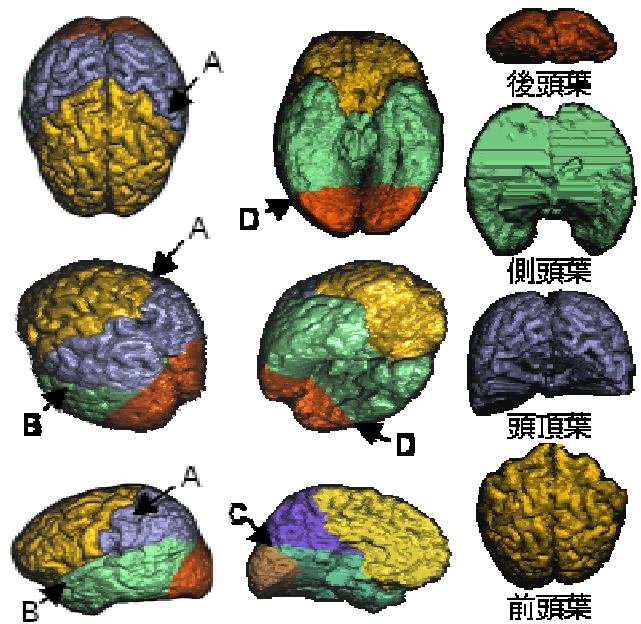

第 2 図 Knowledge representation



第 4 図 全脳抽出結果
(上:冠状断画像, 下:脳表立体表示)



第 6 図 脳葉分割で用いるランドマーク



第 7 図 脳葉分割結果. A:中心溝, B:シルビウス裂, C:頭頂後頭溝, D:後頭前切痕